

## 第184回例会一般講演 (査読論文)

新型コロナウイルスワクチン接種後に  
心筋炎を発症した1例

濱野 愛<sup>1)</sup>、鈴木 尚史<sup>1)</sup>、藤澤 淳子<sup>1)</sup>  
堀口 駿一<sup>1)</sup>、伊藤 道子<sup>1)</sup>、荻野 仁志<sup>1)</sup>  
小林 舞<sup>1)</sup>、山下 敦士<sup>1)</sup>、山口 佳子<sup>1)</sup>  
大森 雄介<sup>1)</sup>、西森 久史<sup>1)</sup>、太田 穂高<sup>1)</sup>  
杉山 謙二<sup>1)</sup>、岡崎 貴大<sup>2)</sup>、加藤 誉史<sup>2)</sup>  
柴田 丈夫<sup>3)</sup>

1) 三重県立総合医療センター 小児科

2) 三重県立総合医療センター 循環器内科

3) しばた小児科医院

## 要旨

症例は生来健康な15歳男児。2回目の新型コロナウイルスワクチン（BNT162b2）接種翌日より発熱と倦怠感が出現した。その翌日に胸痛と嘔気が出現し、前医で血液検査と胸部レントゲン検査で異常がないことを確認された。しかしその後も症状の改善がなく、精査目的で当院へ紹介された。臨床症状に加え、血液検査で心筋逸脱酵素の上昇や心電図でのST上昇がみられ、急性心筋炎と診断した。入院のうえ安静で経過観察を行ったところ、入院3日目には症状が軽快した。それに伴い血液検査データや心電図所見も改善した。その後も症状の再燃はなく、入院7日目に退院した。症状とその経過、ワクチン接種のタイミング、その他明らかな原因を指摘できなかったことから、新型コロナウイルスワクチン接種後の心筋炎と診断した。

## はじめに

新型コロナウイルス感染症の流行に伴い、世界中でワクチンの接種が行われている。ワクチンの副反応としては局所の疼痛や頭痛、筋肉痛、

倦怠感などが報告されており、2021年12月には重大な副反応として心筋炎/心膜炎が添付文書に追加された<sup>1)</sup>。今回、我々は新型コロナウイルスワクチン接種後に心筋炎を発症した1例を経験したので報告する。

## 症例

症例：15歳男児

主訴：発熱、胸痛

現病歴：入院2日前に2回目の新型コロナウイルスワクチン（BNT162b2）を接種した。入院前日の朝から発熱と倦怠感がみられた。入院同日より胸痛と嘔気が出現し、かかりつけ医を受診した。かかりつけ医では血液検査と胸部レントゲンで異常がないことを確認された。一旦自宅にて経過観察を行ったが症状の改善がなく、かかりつけ医を再診した。症状から心筋炎が疑われたため、精査目的で当院へ紹介された。

入院時現症：体温 38.0度、心拍数 109/分、血圧 110/72mmHg、呼吸数 36回/分、SpO<sub>2</sub> 99%、全身状態は良好、呼吸音正常、心音は整

で雑音なし、その他の聴診・触診所見でも有意なものなし。

出生発達歴：特記事項なし

既往歴：喘息（長期管理薬なし）

家族歴：特記事項なし

アレルギー：食物・薬剤アレルギーなし

ワクチン歴：この年齢までの定期・任意のものはスケジュール通り接種済み

これまでのワクチン接種後に副反応が出たことはない

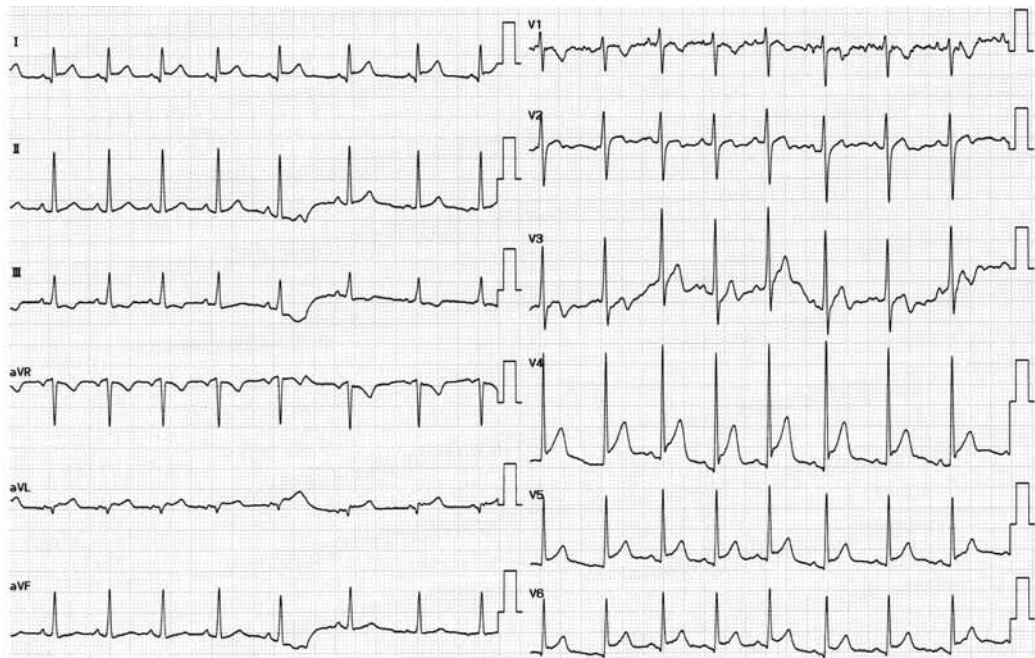
1回目の新型コロナウイルスワクチン（BNT 162b 2）は2回目接種の3週間前に行い、特に症状はなかった

入院時検査所見：血液検査では白血球 7800/ $\mu$ l、ヘモグロビン 13.9 g/dL、血小板 16.4万/ $\mu$ l、CPK 487 IU/l（50-275 IU/l）、CK-MB 33.4 ng/ml（正常：3.1ng/ml以下）、トロポニンT 0.53 ng/ml（正常：0.10ng/ml以下）と心筋逸脱酵素の値に上昇がみられ、またCRP値が2.77mg/dl

と上昇していた。T-Bil値も1.52mg/dlと若干上昇していたが、肝酵素やLDH、NT-proBNPの値に上昇はみられなかった。凝固系の異常はなかった。新型コロナウイルス抗原検査は陰性であった。心電図（図1a）ではI，aVL，V4-6誘導でST上昇がみられた。胸部レントゲン（図2）で明らかな異常はなかった。また心臓エコー（図3a，b）でも明らかな異常はなく、Ejection Fraction 75%と心機能は保たれており、心嚢水の貯留もなかった。

入院後経過：症状として胸痛があり、血液検査でトロポニンT値の上昇、心電図でI，aVL，V4-6誘導にST上昇がみられたことから、急性心筋炎と診断した。発熱と頻脈がみられていたが全身状態は良好であり、安静で経過観察とした。入院2日目に胸痛は消失し、入院3日目に解熱した。血液検査では、入院時に上昇していたCPK、CK-MB、トロポニンTの値は入院2日目にピークとなり、その後徐々

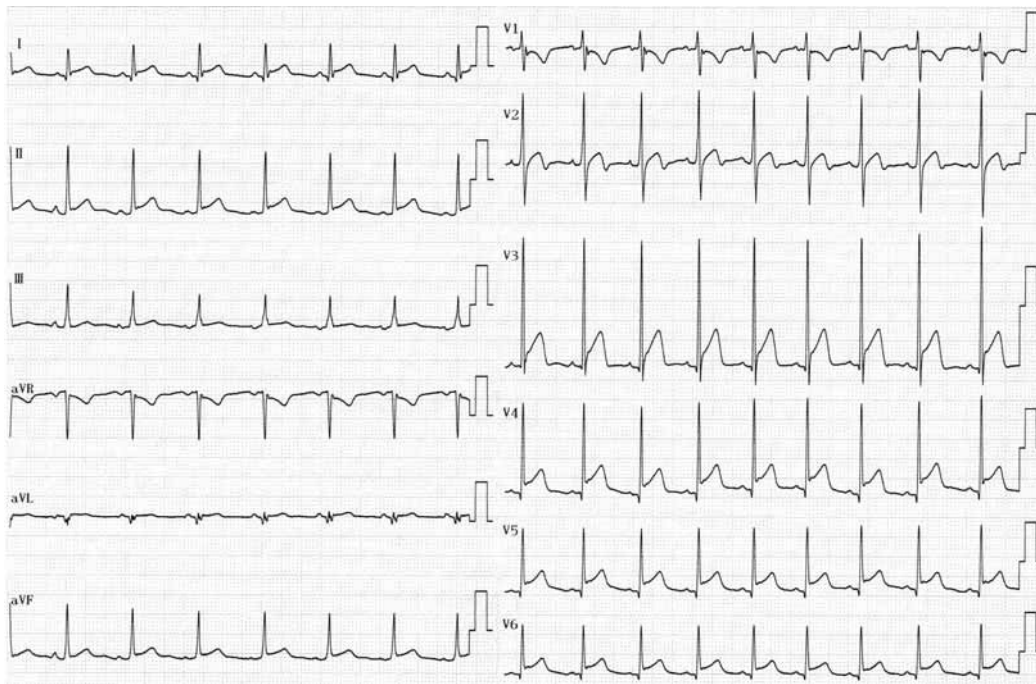図1a



心電図（入院1日目）

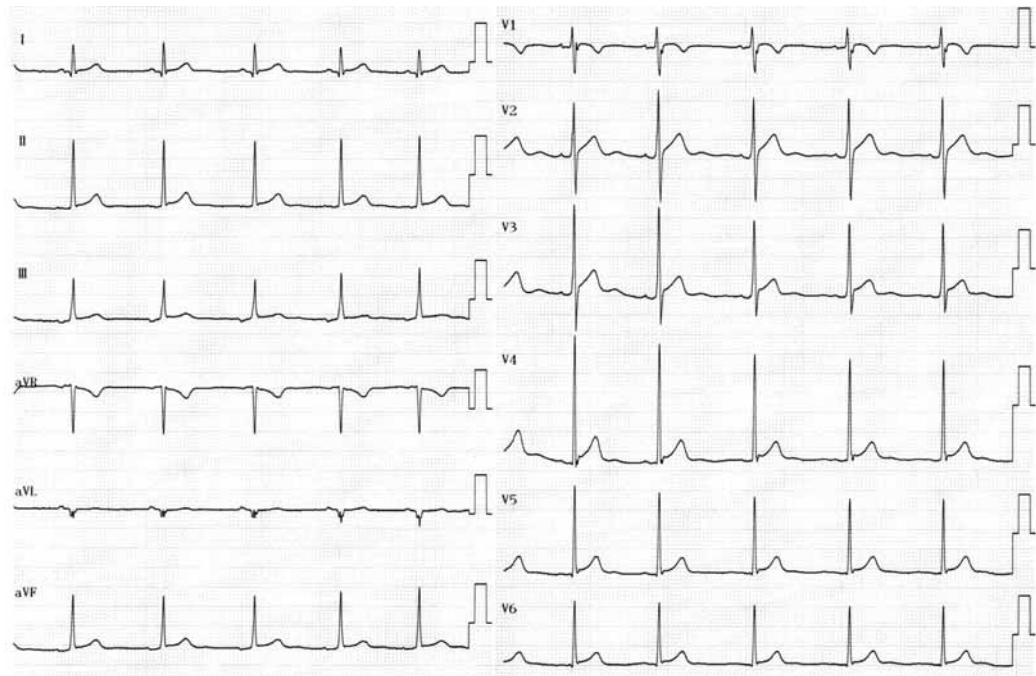
I，aVL，V4-6誘導でST上昇あり

図 1 b



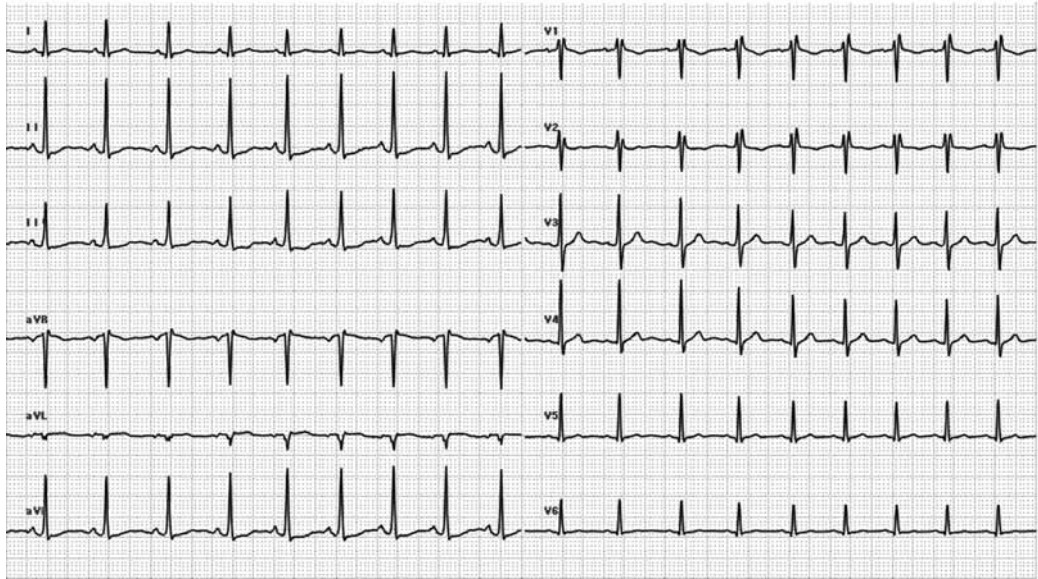
(入院 2 日目)

図 1 c



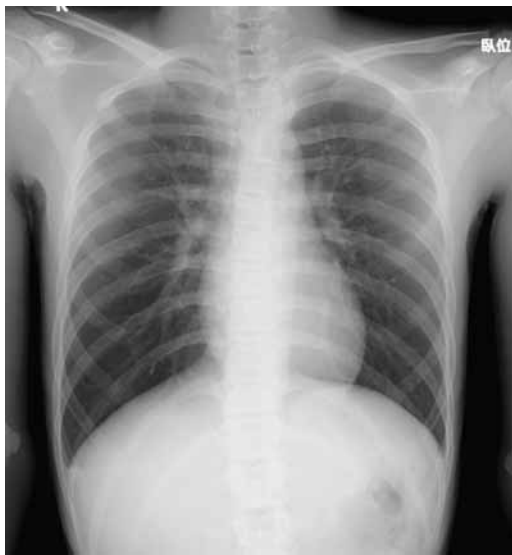(入院 5 日目)

図 1 d



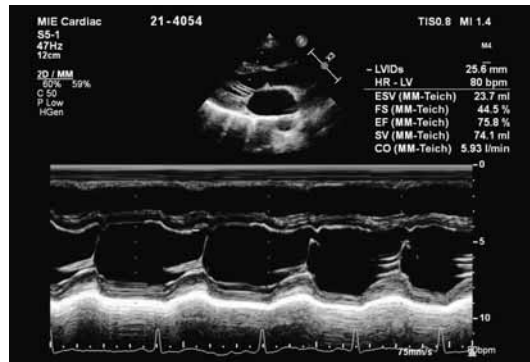
(発症 3 週間後)

図 2



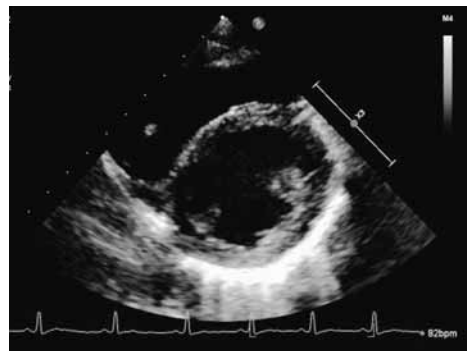
胸部レントゲン (入院 1 日目)  
明らかな異常所見なし

図 3 a



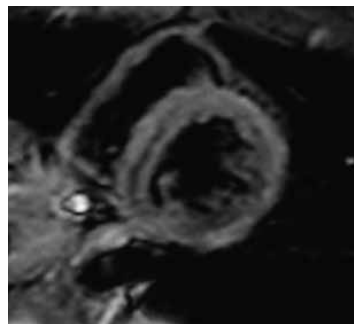
心臓エコー (入院 1 日目) [Mモード]  
EF 75%であり心収縮力は保たれていた。

図 3 b



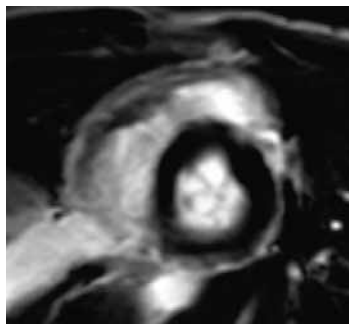
[短軸像] 心嚢水貯留なし

図 4 a



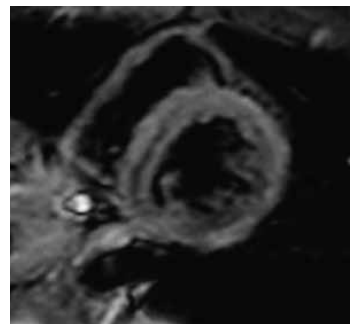
心臓MRI (入院 6 日目) [T2 強調画像]  
浮腫、炎症なし

図 4 b



[Late Gadolinium Enhancement]  
遅延造影なし

図 4 c



[stress/rest perfusion]  
虚血なし

に低下した。トロポニンT値のピーク値は0.624 g/dlであった。NT-proBNPの値も入院 2 日目にピークとなったが、ピーク値は242pg/mlと著明な上昇はみられなかった。入院 2 日目(図 1 b)の心電図では入院時にみられたV4-6誘導のST上昇がみられたが、入院 5 日目(図 1 c)には正常化していた。入院 6 日目に心臓MRI検査を行った(図 4 a, b, c)。撮影方法としてはシネモードに加えて、ガドリニウム造影とアデノシンによる薬物負荷を行った。T2 強調画像で炎症性変化や浮腫性変化はみられず、ガドリニウム造影でも遅延造影はみられなかった。また入院時の保存血清で、この年齢で心筋炎を起こし得るウイルス(アデノウイルス、コクサッキーウイルス)の抗体価を検査したが、有意な上昇はみられなかった。なおSARS-CoV 2 スパイク蛋白IgGは入院同日(139AU/ml)と比べて3週間後(974AU/ml)で上昇していた。入院後は経過観察のみで特に治療は必要とせず、また胸痛消失後に症状の再燃はなく、入院 7 日目に退院した。入院時の新型コロナウイルス抗原が陰性であり、また検索した範囲でのウイルス抗体価の上昇がないことから、最終診断は新型コロナウイルスワクチン接種後の心筋炎とした。発症3週間後に外来で血液検査と心電図を再検

した。血液検査で異常はなく、心電図(図 1 d)も正常であった。患児と保護者には、ワクチン後心筋炎の既往がある児が3回目接種後に心筋炎を発症するかどうかは予測できないため、メリットとリスクを考慮して接種を検討していただくよう伝えた。

### 考察

我が国で接種されている新型コロナウイルスワクチンにはmessenger RNA (mRNA) ワクチン(BNT162b 2 およびmRNA-1273)とウイルスベクターワクチン(Ad26.COV2.S)がある。本症例ではBNT162b 2 が接種されていた。

BNT162b 2 の副作用としては、局所疼痛、頭痛、筋肉痛、倦怠感などが報告されている。2021年11月には重大な副反応として心筋炎/心膜炎が添付文書に追加された。イスラエルからの報告ではワクチン接種後の心筋炎の発生頻度は16歳以上で2.13/10万人で<sup>2)</sup>、国内の報告では10代で3.7/100万人、20代で9.6/100万人であった<sup>3)</sup>。米国疾病予防センター(Centers for Disease Control and Prevention、CDC)による2021年6月までの報告では、心筋炎/心膜炎はワクチン接種3億回のうち1226例で、2回目接種後の方が多かった。また1回目接種後に心筋炎/心膜炎を発症した267例のうち176例(66%)が、2回目接種後

に発症した827例のうち655例(79%)が男性であり、1回目・2回目接種後ともに男性の割合が高かった。年齢は16歳から30歳までの若年に多かった。発症時期は1回目・2回目ともに接種4-5日後までに多かった。国内においても初回免疫時に係るBNT162b 2接種後の心筋炎疑いとして、接種開始から2021年12月5日までに274例の報告があり、10代および20代男性の報告頻度が多かった。一方でBNT162b 2接種後の心筋炎は女性の割合の方が高く、また2回目接種後に多いわけではないというデンマークからの報告もある<sup>4)</sup>。

厚生労働省から報告されているBNT162b 2接種後の心筋炎/心膜炎の発症頻度は前述した通りだが、新型コロナウイルス感染症罹患後の心筋炎/心膜炎の発症頻度は834/100万人であり、ワクチン接種後よりも新型コロナウイルス感染症罹患後の方が多い。イスラエルからの報告でもワクチン接種後が3/10万人に対し、新型コロナウイルス感染症罹患後が11/10万人と同様の結果であった<sup>5)</sup>。

ワクチン接種後の心筋炎の発症機序についてはまだ十分に解明されていないが、次のような報告がある。外部から送り込んだmRNAは免疫システムによって敵とみなされ攻撃されてしまうため、mRNAワクチンではこれらの免疫システムを減弱させるヌクレオシド修飾されたmRNAが利用されている。しかし一部の個体ではこの免疫システムが減弱せずむしろ賦活化されてしまうため、ワクチン中のmRNAを抗原として認識し、その結果の反応として炎症性カスケードや免疫系が活性化し心筋炎を引き起こす。その免疫システムの賦活化に関わっているものとして樹状細胞やToll-like receptor発現細胞があげられる<sup>6)</sup>。

重症度については次のような報告がある。CDCの報告では心筋炎と診断された323人のうち309人(95.7%)が入院した。報告時点では入院し

た患者のうち295人(95.4%)が退院し、入院中であった9人のうち2人(0.01%)がICUに入室していた。またイスラエルの報告では心筋炎と診断された54例のうち、41例(76%)がmild、12例(22%)がintermediate、1例がfulminantであった<sup>2)</sup>。これらの報告からわかるように、ワクチン接種後の心筋炎はほとんどの症例が軽症であるが、なかには重症例も存在する。

症状としては胸痛が最も多く、その他に呼吸困難等がある。検査所見としては血液検査で心筋逸脱酵素値の上昇、心電図でのST変化、心臓エコー検査での異常がある。報告でもトロポニンT値の上昇がほぼ全例でみられており<sup>2)7)</sup>、アメリカからの報告ではトロポニンT値の中央値は0.25ng/ml、ピークは入院後0.1から2.3日後であった<sup>7)</sup>。

本症例を急性心筋炎の診断基準に当てはめると、症状として胸痛がみられ、検査所見としてトロポニンT値の上昇、心電図でST変化がみられ、その他の原因が指摘できなかったためProbable Caseと考えた。入院時に新型コロナウイルス抗原検査が陰性であったこと、ワクチン接種2日後に症状がみられたことからワクチン接種後の心筋炎と診断した。特に治療は要せずに症状は軽快し、軽症であった。

最後に、2022年1月に5-11歳でのワクチンの有効性についての報告があり、ワクチン有効率は90.7%で、心筋炎/心膜炎の報告はなかったとされている<sup>8)</sup>。今後我が国においても12歳未満の接種が開始されるため、どのような副反応が報告されるか注意していく必要がある。

## 結語

ワクチン接種後の心筋炎はほとんどが軽症であるが、重症な例も報告されており、慎重に対応する必要がある。

本論文の要旨は第184回三重県小児科医会例会

(2022年1月23日)で発表した。発表内容に関連し、発表者らが開示すべきCOI関係にある企業などはありません。

(2022年2月4日受付、2022年3月1日受理)

#### 参考文献

- 1) コミナティ添付文書 (2021年12月)
- 2) Guy Witberg, Noam Barda, Sara Hoss, et al. Myocarditis after Covid-19 Vaccination in a Large Health Care Organization. *N Engl J Med.* 2021; 385: 2132-9.
- 3) 厚生労働省ホームページ <https://www.nhlw.go.jp>
- 4) Anders Husby, Jorgen Vinslov hansen, Emil Fosbol, et al. SARS-CoV-2 vaccination and myocarditis or myopericarditis: population based cohort study. *BMJ.* 2021; 375: e068665.
- 5) Noam Barda, Noa Dagan, Yatir Ben-Shlomo, et al. Safety of the BNT162b2 mRNA Covid-19 Vaccine in a Nationwide Setting. *N Engl J Med.* 2021; 385: 1078-90.
- 6) Biykem Bozkurt, Ishan Kamat and Peter J. Hotez. Myocarditis With COVID-19 mRNA Vaccines. *Circulation.* 2021; 144: 471-484.
- 7) Audrey Dionne, Francesca Sperotto, Strehphanie Chamberlain, et al. Association of Myocarditis With BNT162b2 Messenger RNA COVID-19 Vaccine in a Case Series of Children. *JAMA Cardiology* Published online August 10, 2021.
- 8) E. B. Walker, K. R. Talaat, C. Sabharwal, et al. Evaluation of the BNT162b2 Covid-19 Vaccine in Children 5 to 11 Years of Age. *N Engl J Med.* 2022; 386: 35-46.